

Клінічний випадок №1

Пацієнт - 60 років, чоловік.

Історія захворювання:

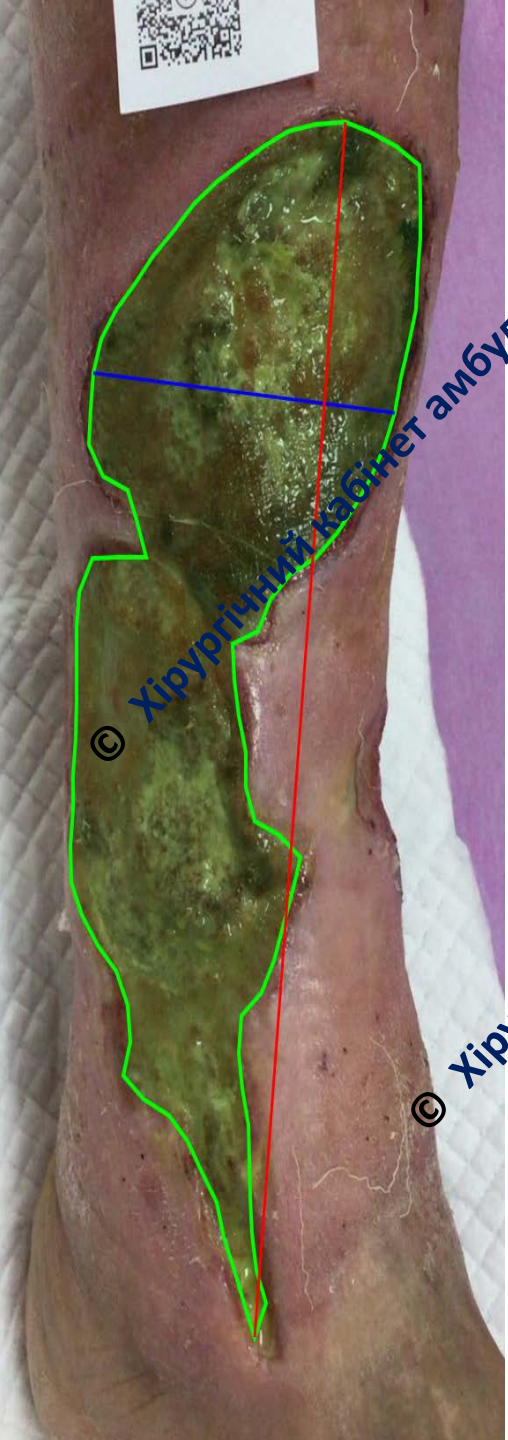Судинна патологія , палить

Примітки:

Периферичне захворювання артерій, глибокий венозний тромбоз

Локалізація рани: передньолатеральна поверхня гомілки

Глибина	0.5cm
Інфекція	Так
Рівень болю	8 з 10
Краї рани	Мацерація
Біль в рані	Постійний
Характер рани	Артеріо-венозна виразка
Запах ексудату	Не приємний
Навколишня шкіра	Мацерація
Кількість ексудату	Сильноексудуюча
Характер ексудату	Лімфатичний
Раневе ложе	Некро/фібрин/струп



Tissue non-viable or deficient

Infection or Inflammation

Moisture imbalance

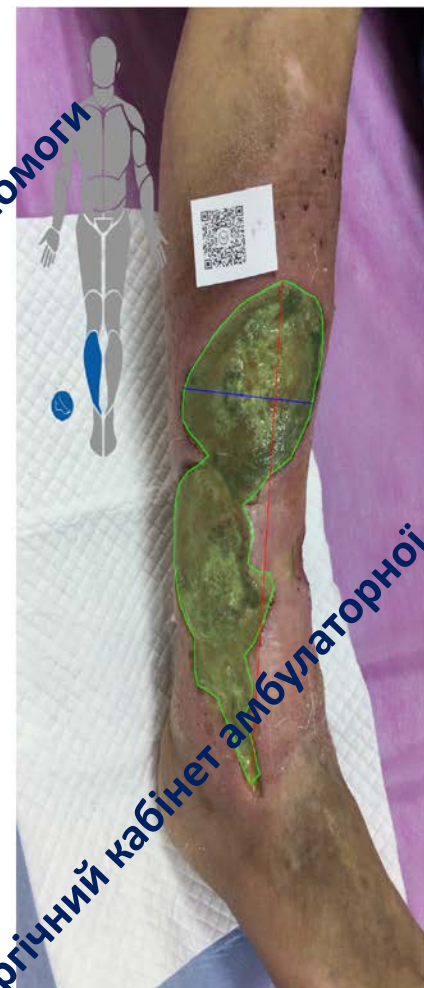Edge of wound — non-advancing or undermining

PatientID:

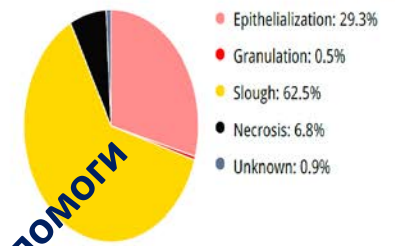
Wound Size		Wound Information
------------	--	-------------------

Length(CM)	Width(CM)
19.69	6.65
Perimeter(CM)	Area(CM ²)
49.41	75.98

Exudate Quantity	Moderate
Depth	0.3cm
Infection	Yes
Pain Level	8
Wound Type	Venous Ulcer
Wound Bed Appearance	Necrosis, fibrin/slough, eschar
Wound Edge	Maceration
Exudate Description	Purulent Yellow



Color Analysis



Treatment Plan

Priority Treatment Goals	Infection, edema
Wound Bed Preparation	Debride (sharp/surgical), saline flush, SanoSkin Cleanser
Planned Adjunctive Therapy	Compression
Location of Treatment	Out-Patient
Change dressing before next visit	No
Who will change dressings	N/A
Dressing Information	Foam dressing, Alginate, SanoSkin Oxy, Octenisept
Medicine Information	N/A

Notes

N/A

Photo created time: 2019-05-29 13:55:45

Recommended Products

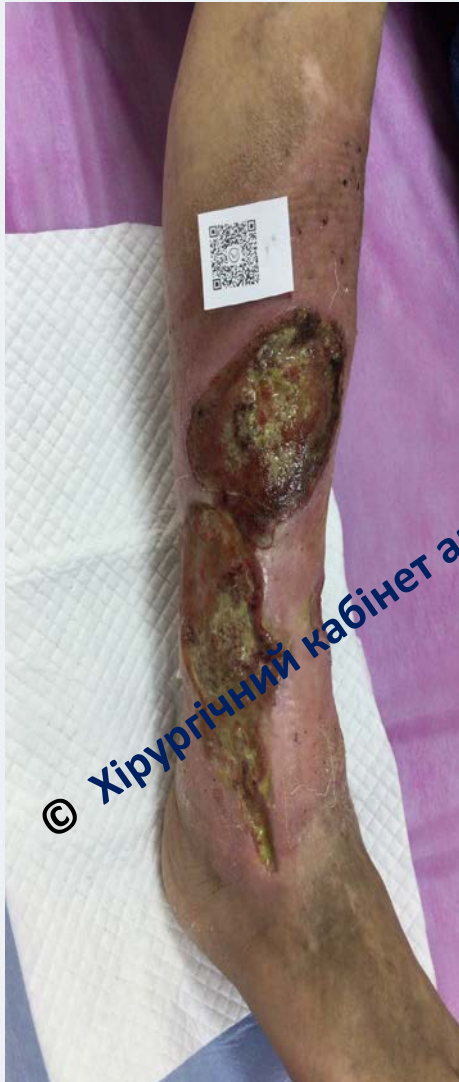N/A

Хірургічний кабінет амбулаторної допомоги

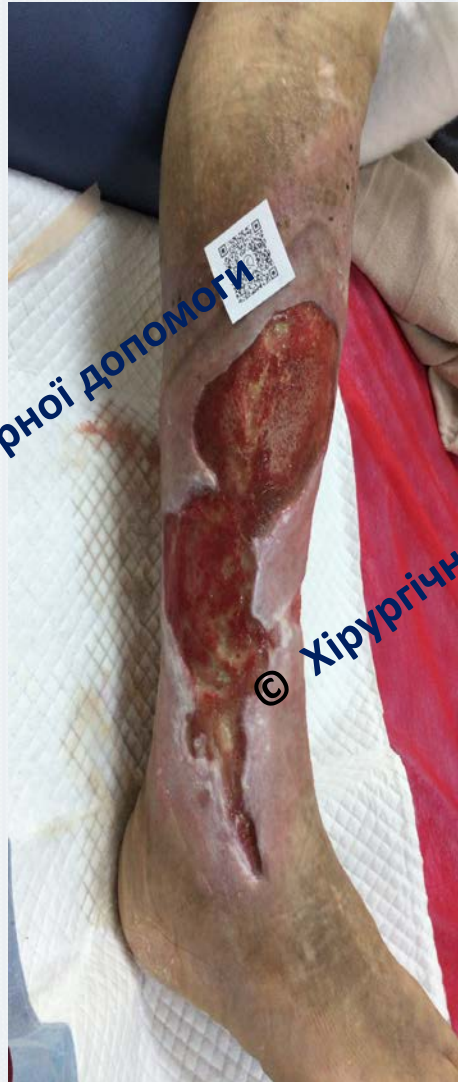Хірургічний кабінет амбулаторної допомоги

Хірургічний кабінет амбулаторної допомоги

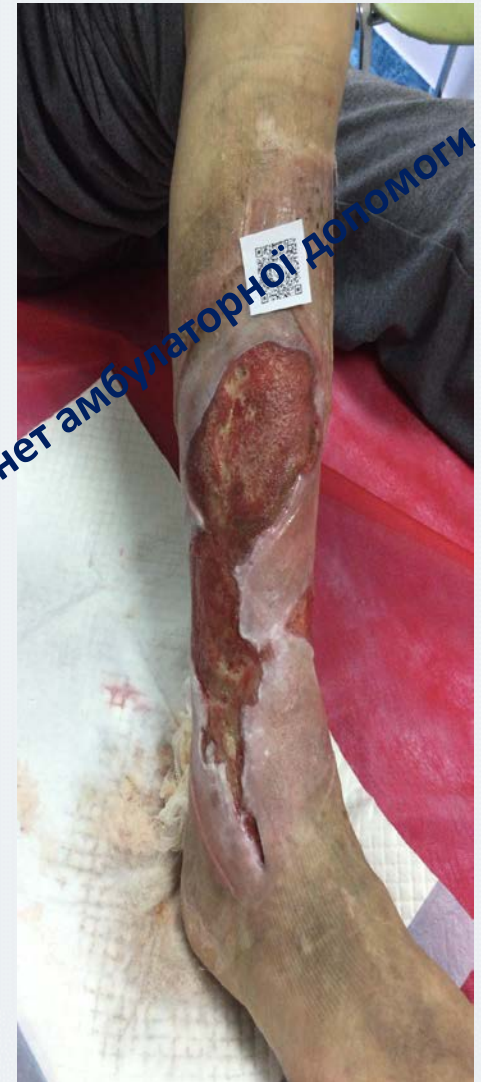32 дні спостереження



2019-05-29

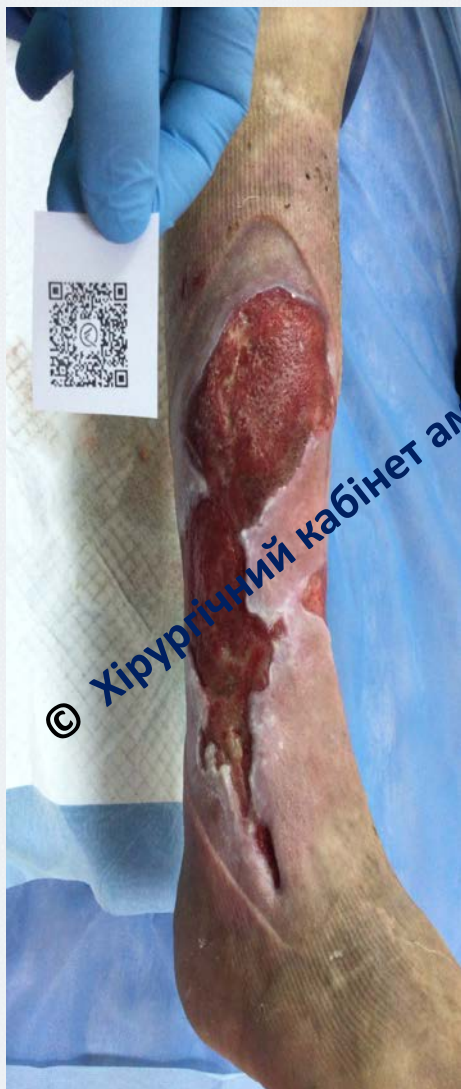

2019-06-07

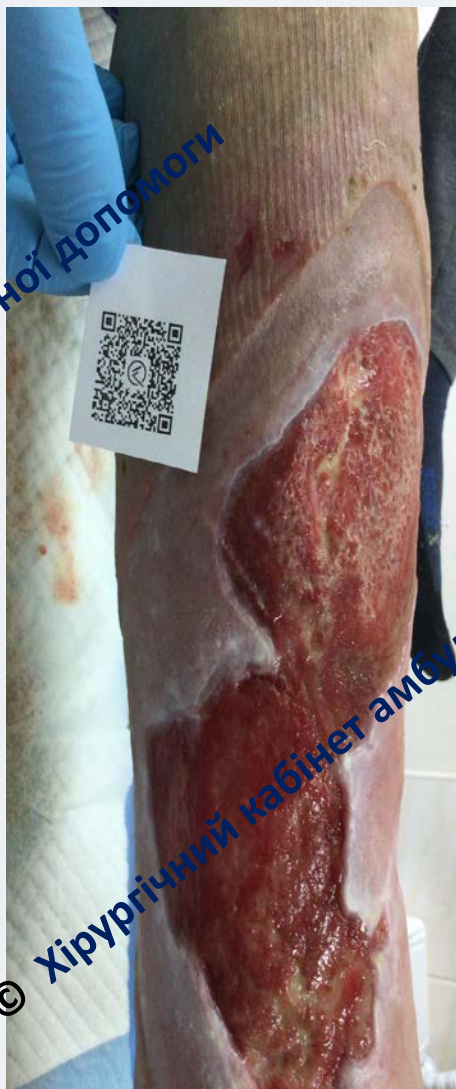

2019-06-10

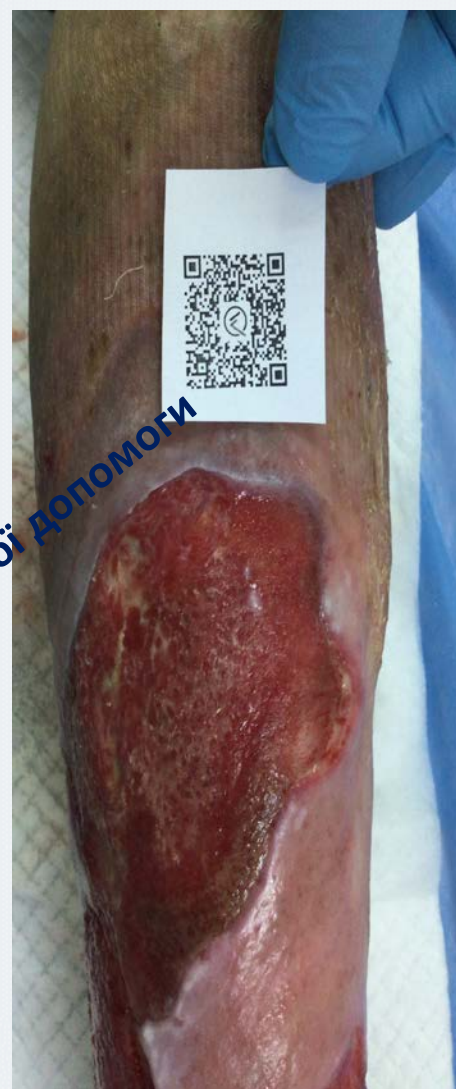32 дні спостереження



2019-06-12

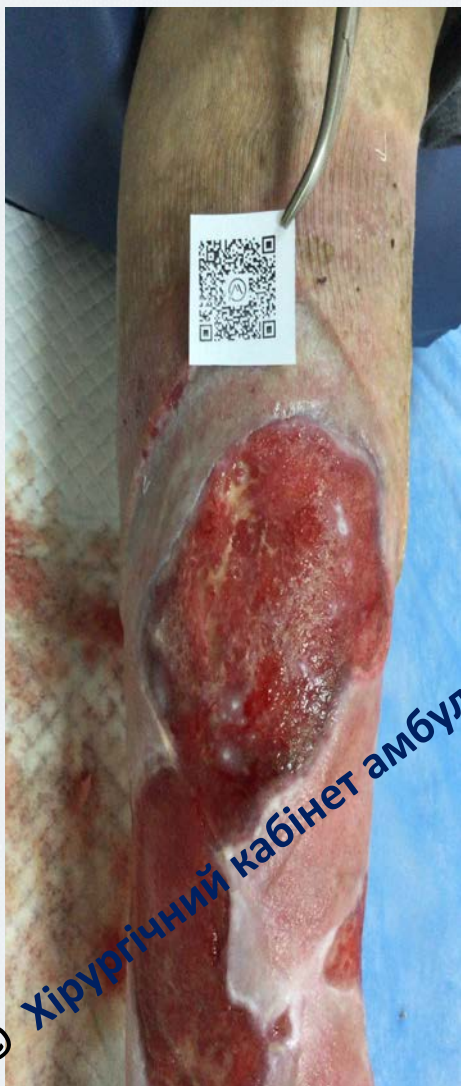

2019-06-12

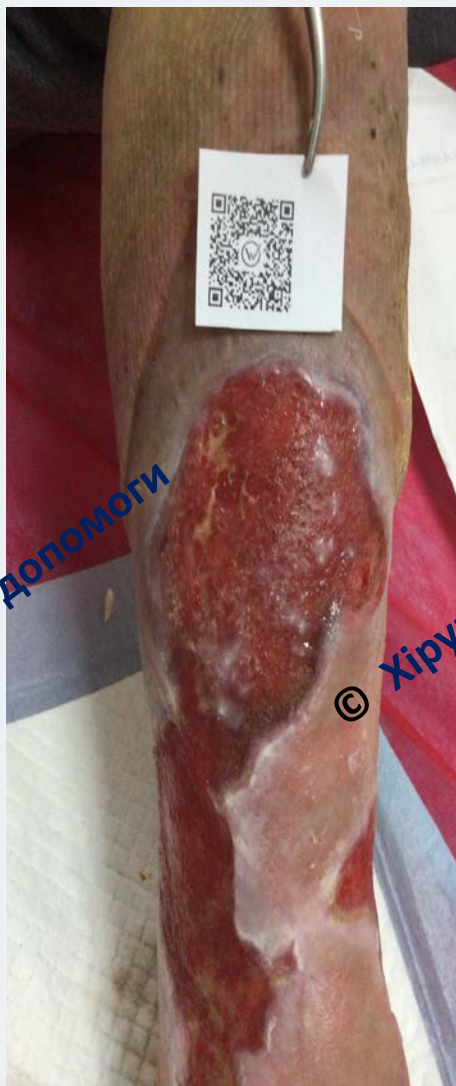

2019-06-12

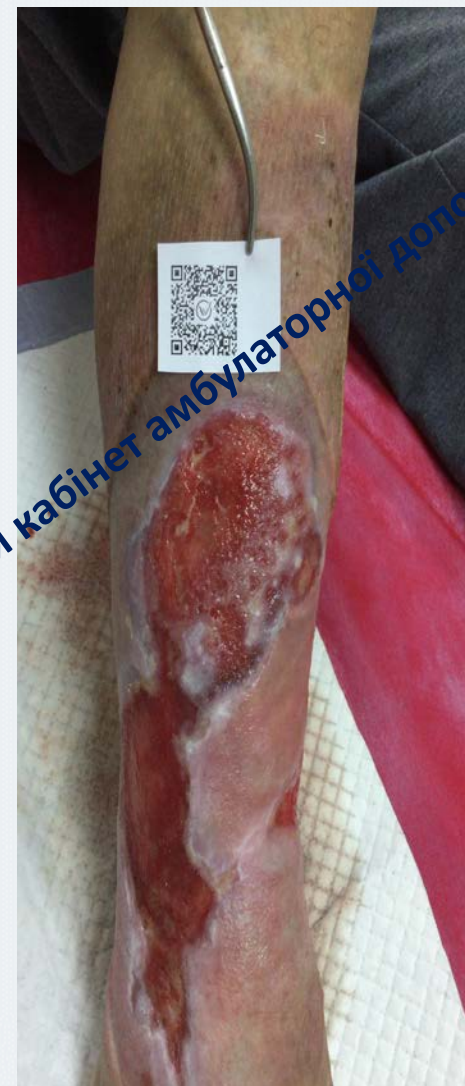32 дні спостереження



2019-06-18



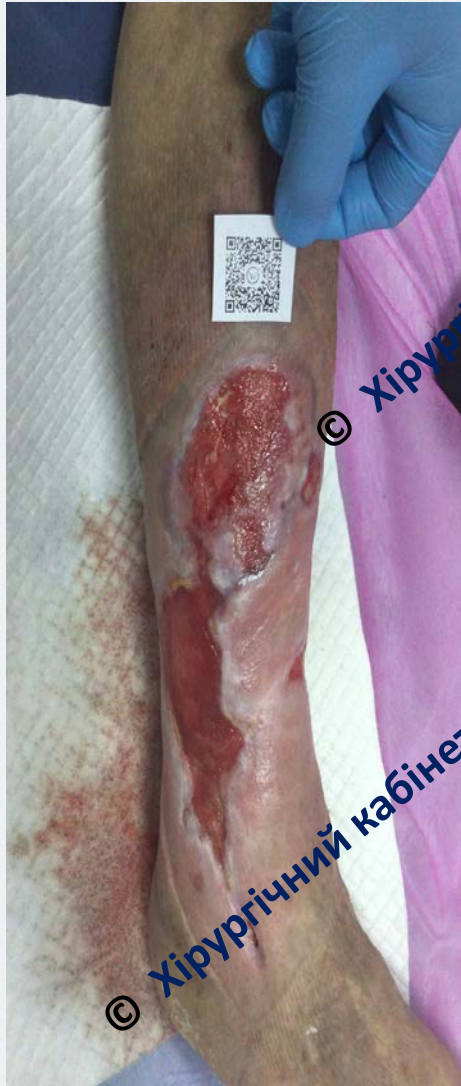2019-06-21



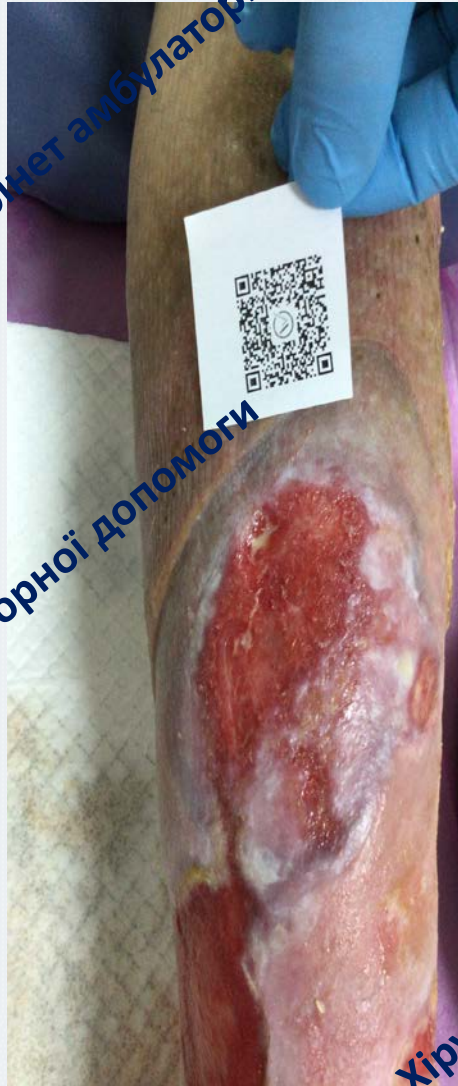2019-06-26

© Хірургічний кабінет амбулаторної допомоги

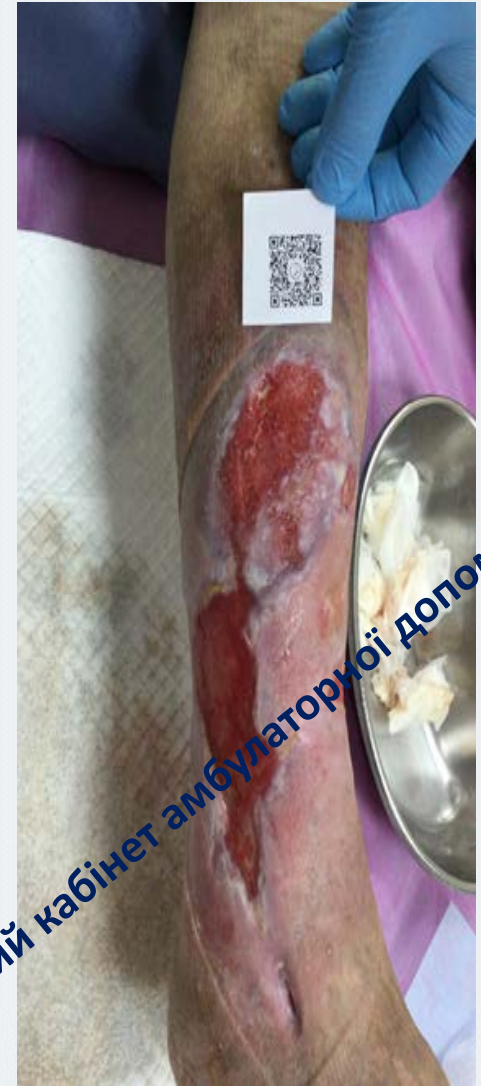32 дні спостереження



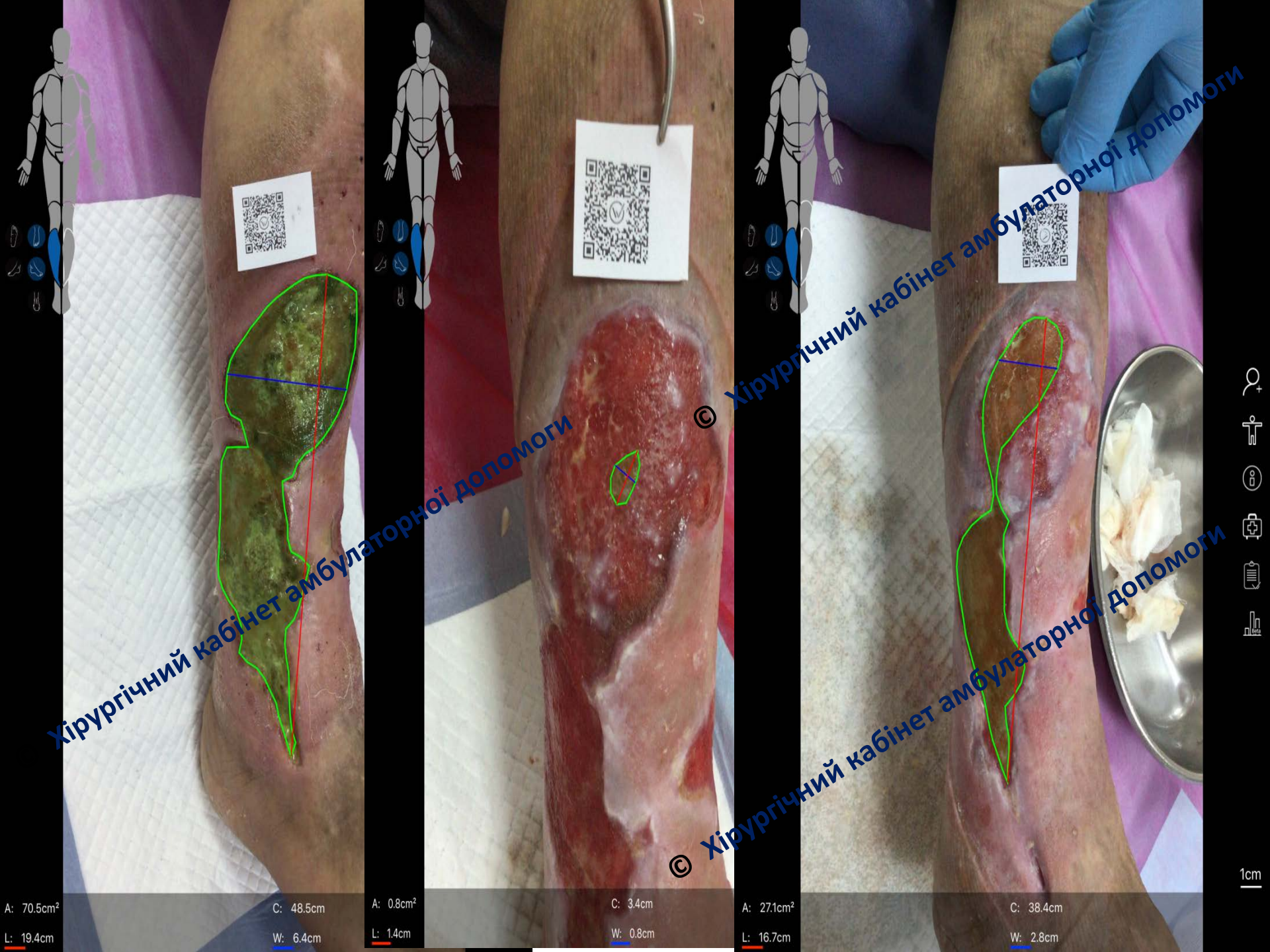
2019-06-28



2019-07-01



2019-07-01



A: 70.5cm²

C: 48.5cm

L: 19.4cm

W: 6.4cm

A: 0.8cm²

C: 3.4cm

L: 1.4cm

W: 0.8cm

A: 27.1cm²

C: 38.4cm

L: 16.7cm

W: 2.8cm

1cm